

# 藤田医科大学病院 脳神経外科 安達 一英 先生

## 大脳鎌髄膜腫 左側前頭開頭腫瘍摘出術 前大脳動脈が埋没された一例

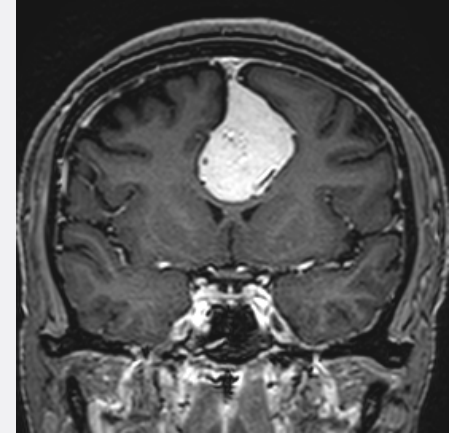
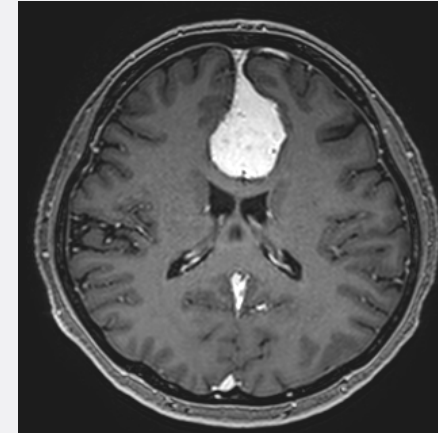
ポイント：

- 破砕位置に合わせたTissue Selectの使い分け
- 豊富なPial Supplyがある腫瘍の攻め方
- 巻き込まれた動脈系血管を腫瘍内から露出する方法
- 繊細部位でのCUSA®の使用法：「破砕しない」も一つの選択肢

販売名：超音波手術器 CUSA Clarity

承認番号：23000BZX00065000

©Integra Japan K.K.2022・CSSClarityCaseArchive-001・2959927-1



動画はこちらへ



再生



リンク