

獨協医科大学病院 脳神経外科 阿久津 博義 先生

鞍結節部髄膜腫 内視鏡下経鼻的頭蓋底腫瘍摘出術

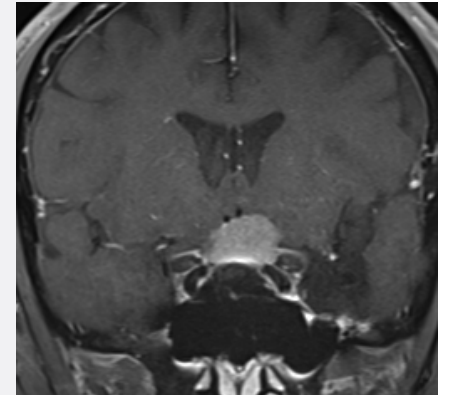
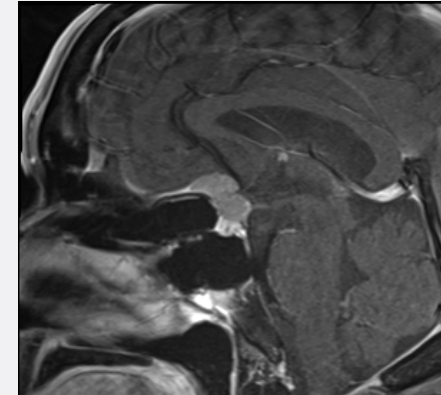
ポイント：

- 内視鏡下経鼻手術のワークスペース作り、骨の削り方
- 安全にDebulkingを行う方法：視野と動かし方
- 腫瘍の素質に合わせた振幅とTissue Select調整
- くも膜を残す工夫

販売名: 超音波手術器 CUSA Clarity

承認番号: 23000BZX00065000

©Integra Japan K.K.2022・CSSClarityCaseArchive-002・3131045-1



動画はこちらへ



再生



リンク